

## ASSOCIATION LUPUS ET SYNDROME DE LYELL

C.KADDOURI, I.LASSOULI, M. MOUDATIR, K. ECHCHILALI, L.BARAKAT, H. EL KABLI  
Service de médecine interne – CHU IBN ROCHD – CASABLANCA MAROC

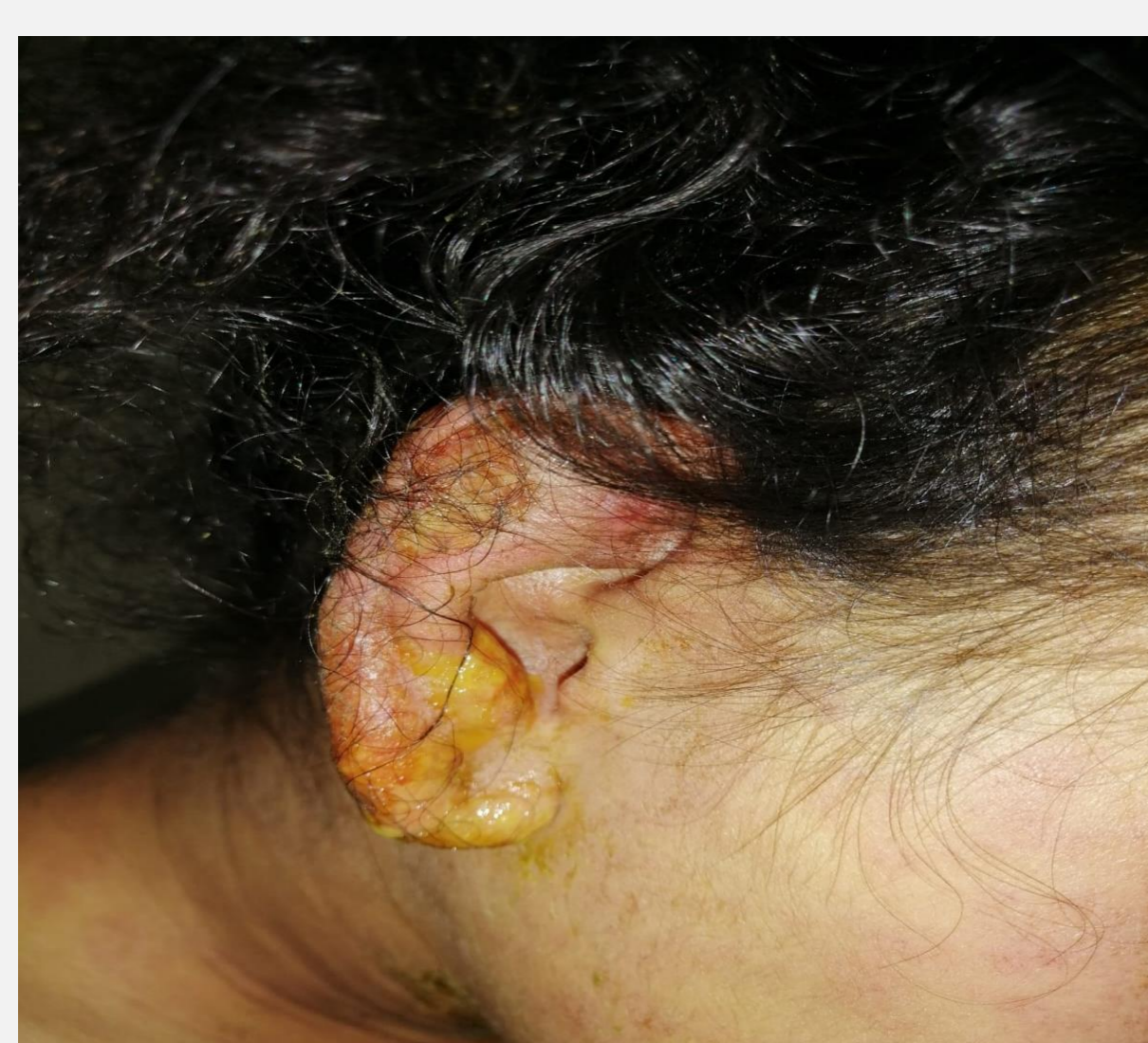### INTRODUCTION

Le syndrome de Lyell ou nécrolyse épidermique toxique est une forme extrêmement grave d'allergie médicamenteuse. Les patients lupiques sont plus susceptibles de développer des toxidermies bulleuses sévères que la population générale. Néanmoins il existe une problématique de diagnostic différentiel entre une authentique toxidermie sévère et menaçante s'inscrivant dans le spectre syndrome de Stevens–Johnson/syndrome de Lyell et une entité rare d'expression suraigüe de la maladie lupique ou « lupus-Lyell ». Nous rapportons le cas d'une association syndrome de Lyell et lupus.

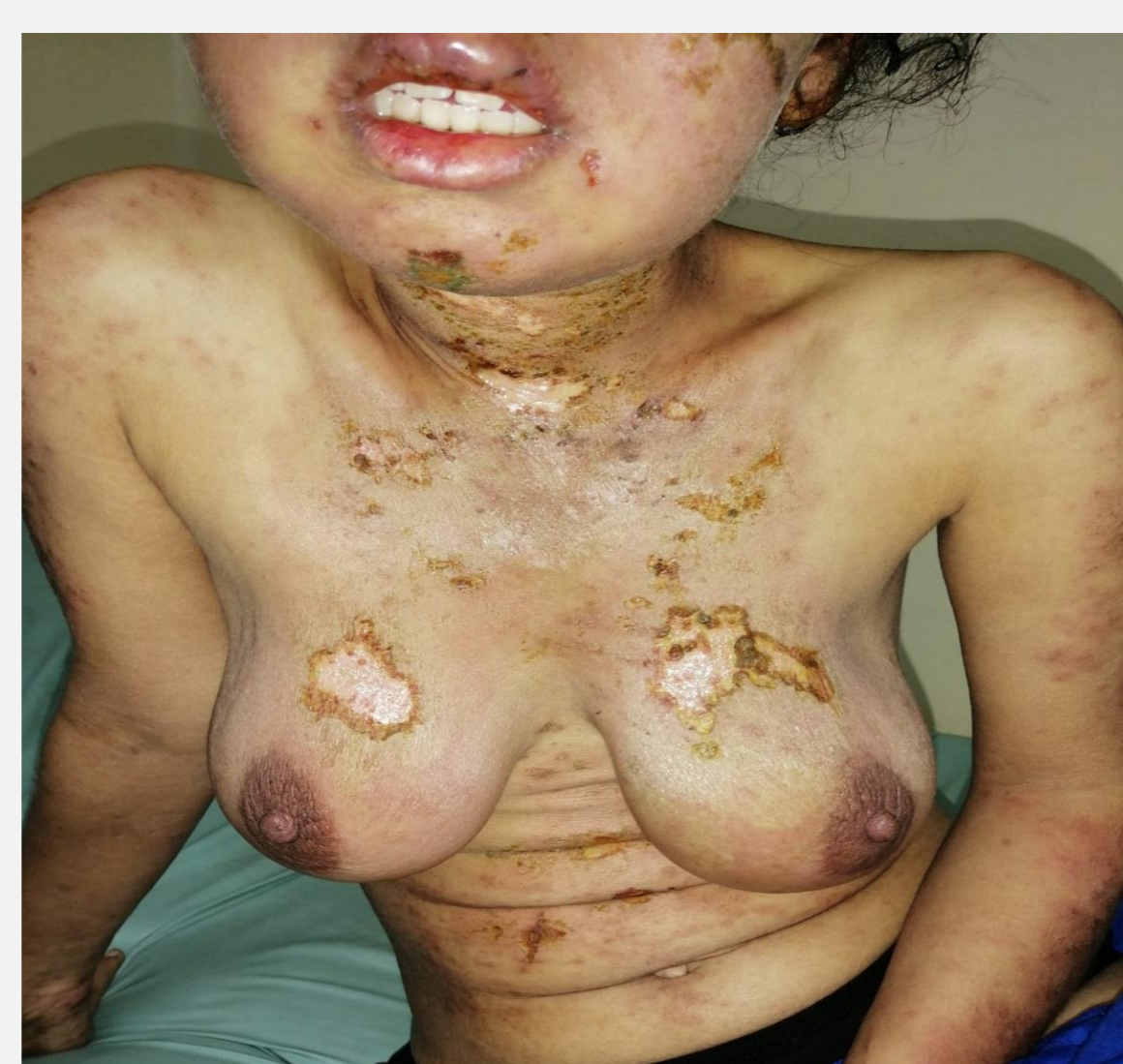### OBSERVATION

Il s'agit d'une patiente âgée de 22 ans sans antécédents pathologiques particuliers, admise au service de médecine interne, pour un lupus érythémateux systémique récent révélé par une atteinte cutanée sévère et étendue d'installation aiguë ; faite de lésions de lupus discoïde au niveau des pavillons des oreilles et du visage, des ulcérations cutanées étendue sur le cou, le thorax, la cavité buccale et sur le dos qui étaient toutes impétiginisées, avec en plus sur les paumes des deux mains des lésions cutanées vasculaires. Un lupus érythémateux systémique était retenu devant les AAN positifs à 320, les Anti DNA et Anti Sm positifs avec une protéinurie positive à 2g/24h et une atteinte hématologique faite d'une AHAI et d'une lymphopénie.

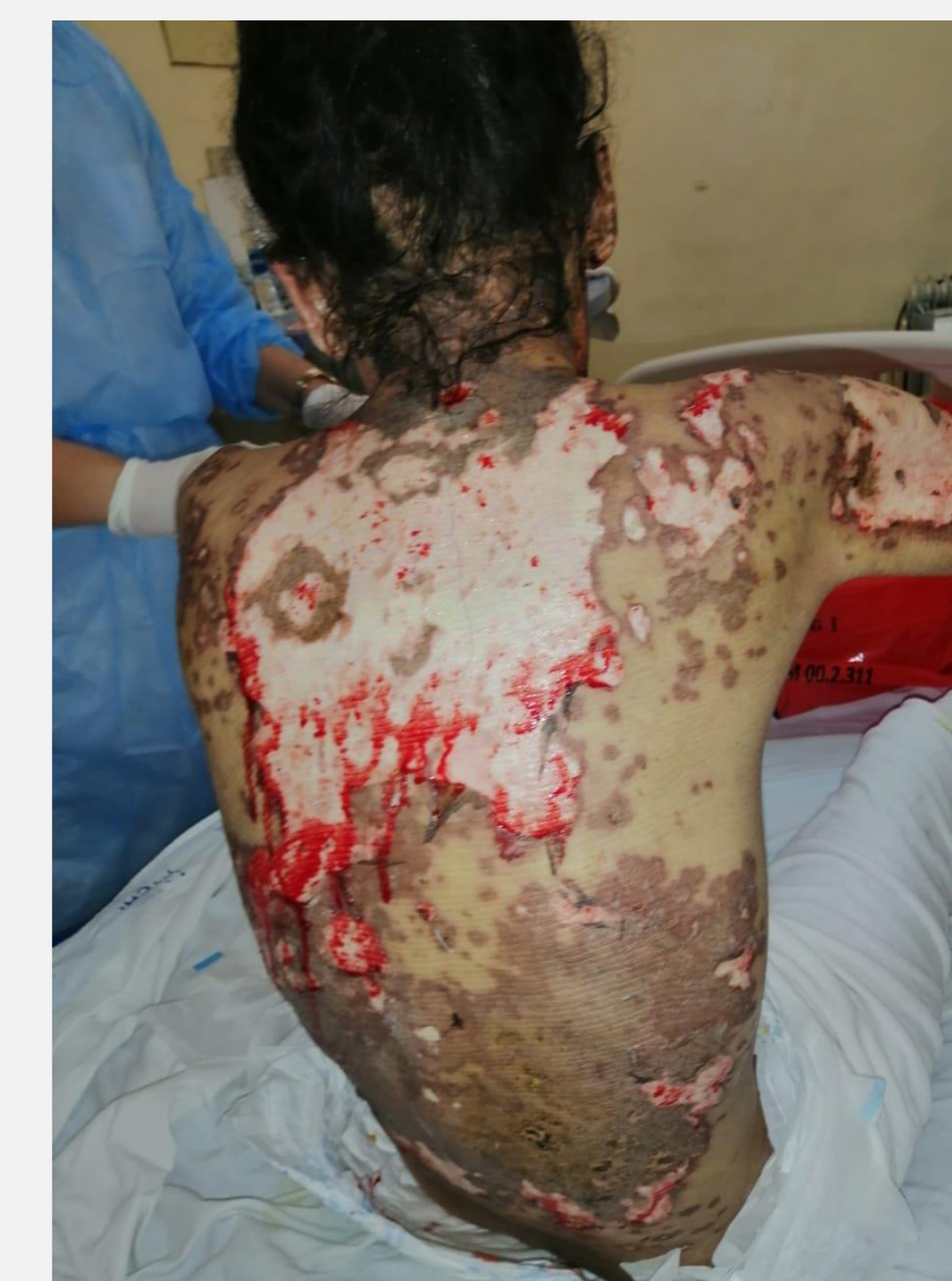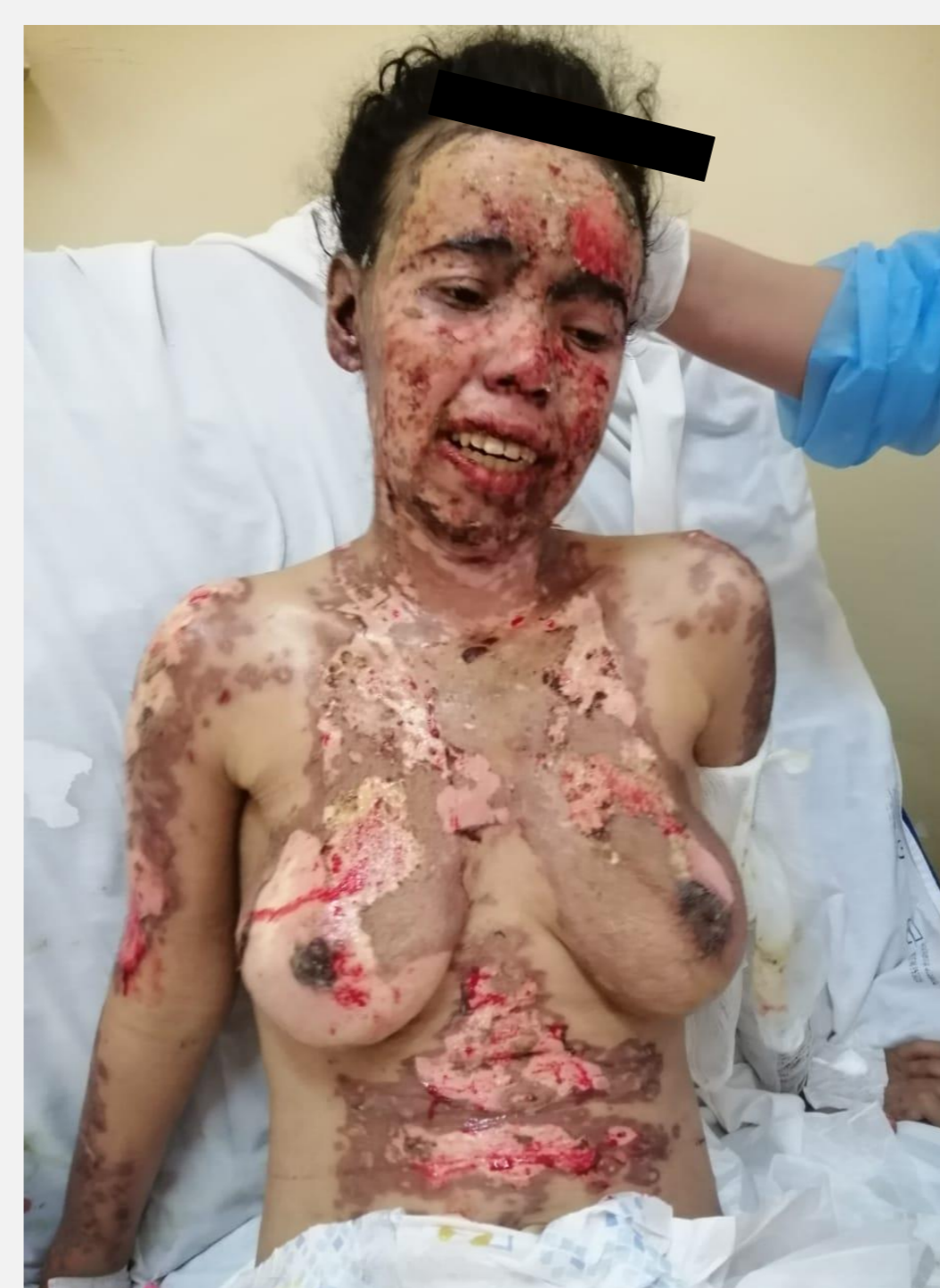
Devant la surinfection des lésions cutanées une antibiothérapie fut prescrite à type d'amoxicilline acide clavulanique dès l'admission et une corticothérapie a été prescrite en IV le 2ème jour, l'évolution a été marquée par l'aggravation des lésions cutanées par l'apparition de nappes d'érythème confluent avec des décollements bulleux diffus déterminant un aspect en linge mouillé, un Nikolsky positif évoquant un syndrome de Lyell.



Lésion de lupus discoïde



Ulcérations cutanées étendues



Nécrolyse épidermique toxique après administration d'antibiotique

L'enquête de pharmacovigilance avait incriminé l'antibiotique dans la survenue de cette nécrolyse épidermique toxique qui a été remplacé par la ciprofloxacine associée à des soins locaux tout en maintenant la corticothérapie. L'évolution était très défavorable ayant nécessité un transfert en réanimation devant la survenue d'un état de mal convulsif avec sur le plan biologique une dyskaliémie et cytolyse hépatique et un syndrome de détresse respiratoire. Le tableau s'est compliqué par le décès de la patiente 2 jours après son transfert en réanimation.

### DISCUSSION/ CONCLUSION

La survenue de décollements bullo-nécrotiques généralisés sur un terrain de LES pose un dilemme diagnostique, posant un problème de diagnostic différentiel avec le lupus-Lyell ou nécrolyse épidermique toxique lupique, qui est une entité exceptionnelle pouvant mimer en tout point un authentique syndrome de Lyell médicamenteux.

La positivité de l'enquête de pharmacovigilance, le début aigu et sévère des lésions aussi bien cutanées que muqueuses, sans amélioration sous corticoïdes sont des arguments qui plaideraient plus en faveur du diagnostic de Lyell médicamenteux plus que d'un lupus-Lyell.

### BIBLIOGRAPHIE

- 1- La Revue de Médecine Interne Volume 38, Supplement 2 , December 2017, Pages A176-A177 Le lupus-Lyell : un diagnostic à ne pas méconnaître
- 2- La Revue de Médecine Interne Volume 42, Supplement 1 , June 2021, Page A201 Nécrolyse épidermique toxique lupique (lupus Lyell) : à propos d'un cas
- 3- La Revue de Médecine Interne Vol 44 - N° S2 P. A440-A441 - décembre 2023 Le Lupus Lyell : une manifestation lupique rare